

Bei den theoretischen Bemerkungen, mit welchen ich die betreffende Arbeit abschloß, habe ich nur auf die Ansicht Gewicht gelegt, daß die Ependymwucherung im Rückenmark für die Entwicklung der bei Syringomyelie zuweilen beobachteten partiellen Makrosomien eine Bedeutung haben könnte. Es ist mir eine Freude, zu finden, daß F i s c h e r sich in seiner Arbeit dieser meines Wissens von mir zuerst ausgesprochenen Ansicht gegenüber gar nicht ablehnend stellt, sondern sogar so weit geht, daß er behauptet, dies sei für Syringomyelie eine schon sichergestellte Tatsache.

IX.

Beitrag zur Aktinomykose des Bauchfells.

(Aus dem Pathologischen Institut des städt. Krankenhauses Moabit in Berlin.)

Von

Dr. K. Tiling,

Assistenzarzte am Krankenhaus Moabit.

(Hierzu 1 Textfigur.)

Den Grund zur vorliegenden Mitteilung bot die große Seltenheit der zu beschreibenden Lokalisation des Krankheitsprozesses. Im Gegensatz zu den gehäuftten Beobachtungen über Strahlenpilzerkrankung von Lungen, Darm, Knochen und auch Haut ist eine chronische Bauchfellaktinomykose, wie sie hier vorlag (nämlich als Grundkrankheit, nicht als bloße Begleiterscheinung einer Darm-erkrankung) nur ganz selten beobachtet worden (Brunner, Kosinski, Zemann); deshalb überließ Herr Prof. Benda mir den Fall zur Veröffentlichung. In einem bemerkenswerten Punkte unterscheidet sich dieser Fall allerdings nicht von den meisten übrigen: es gelang auch hier nicht, das Transportmittel des Pilzes zu entdecken.

Krankengeschichte: Mit gütiger Erlaubnis des behandelnden Stationsarztes, Herrn Dr. H. Kohl, an der chirurgischen Abteilung des Krankenhauses Moabit seien hier die wichtigsten Daten aus der Krankengeschichte zusammengefaßt: Der 19jährige Arbeiter N. (Pole) wurde vom 9. Oktober 1909 bis zu seinem am 14. Dezember 1909 erfolgenden Tode auf der chirurg. Abteilung des Krankenhauses behandelt. Er gab bei seiner Aufnahme an, vor 2 Jahren vorübergehend lungenkrank gewesen zu sein, das jetzige Leiden habe vor 3 Wochen begonnen mit Leibschmerz und Erbrechen. Nach vorübergehender Besserung seien die Beschwerden erneut und anhaltend wiedergekehrt, vor allem Schmerzen in der ganzen rechten und unteren linken Bauchhälfte. Stuhlgang angehalten.

Die Untersuchung des Bauches ergab folgendes: Druckempfindlichkeit und mäßig breite Resistenz rechts oberhalb des Mc Burney'schen Punktes nach aufwärts und außen bis zur Leber; sonst überall normaler Befund. Rektal: große harte Vorwölbung im Douglas'schen Raume, mehr linksseitig, nach oben nicht abgrenzbar; Punktion negativ. Temperatur zwischen 38 und 39°. Die übrigen Körpergegenden und Organe, auch die Lungen, frei.

Weiterhin trat eine allgemeine Leibspannung ein, besonders links unten, so daß mehrfache Inzisionen gemacht werden mußten, die nur wenig schmutzigen Eiter (ohne Körner) aus harten Infiltraten zutage förderten. Wiederholte bakteriologische Untersuchungen des Eiters führten

zu keinem Ergebnis; niemals fanden sich aktinomykotische Drusen, auf die stets gefahndet wurde. Aus den Inzisionswunden entleerte sich späterhin neben dem spärlichen Eiter auch dünnbreiiger Kot. Alle Bemühungen zu radikaler Beseitigung der Eitermassen blieben erfolglos; es trat am 12. Dezember 1909 neben völliger Stuhlverhaltung (sowohl rektal wie durch die Fisteln) Kotbrechen auf mit Leibauftreibung und Kollaps; auch der letzte Eingriff versagte und am 14. Dezember 1909 erfolgte der Tod. Diagnose: Peritonitis purulenta chronica, subphrenischer Abszeß, Ileus.

Sektionsdiagnose: Peritonäale Aktinomykose. Ausgang: Appendix? Multiple Peritonäalabszesse, perforiert in den Darm. Pylephlebitis, Leberabszesse.

Organdiagnosen: Haut: Macies, linksseitige Rippenresektion. Laparatomie-wunde.

Gefäßsystem: Eitrige aktinomykotische Pylephlebitis.

Respirationssystem: Hyperämie und Ödem der Lungen.

Seröse Höhlen: Adhäsive Pleuritis duplex; Hydroperikard; adhäsive Peritonitis; zahlreiche Peritonäalabszesse, Perforation in den Darm. Aktinomykose der Darmserosa.

Milz und Lymphdrüsen: Aktinomykotische Abszesse der mesenterialen und retroperitonäalen Lymphdrüsen.

Harnapparat: Chronische Nephritis.

Verdauungsorgane: Aktinomykotische Abszesse der Darmwand (sekundäre Perforation vom Peritonäum). Primäre Zökumaktinomykose?

Leber: Eitrige Pylephlebitis, multiple Leberabszesse.

Pankreas, Genitalien, Sinnesorgane, Nervensystem, Blutgefäßdrüsen ohne Besonderheiten.

Sektionsbericht über die spezifisch erkrankten Organe: Leiche eines mageren mittelgroßen jungen Mannes. Farbe der Haut und Schleimhäute sehr blaß, nicht ikterisch. Frische, mediane Laparatomie-wunde im Meso- und Hypogastrium, tamponiert; Tampon mit fade riechendem, zähflüssigem, grauweißem Eiter durchtränkt. Seitlicher operativer Defekt eines 8 cm langen Stückes der X. Rippe links. Wunde nahezu verheilt.

Muskulatur blaß und welk. In den vorderen Bauchmuskeln derbe flächenhafte Infiltrate und kleine ulzerierte eiterhaltige Höhlen. Knochen o. B. Zähne frei von Karies, Gebiß vollständig. Nach Eröffnung der Bauchhöhle tritt an Stelle des großen Netzes und von Darmschlingen zunächst ein kaum entwirrbares Gebilde zutage, bestehend aus erkranktem Bauchfell und kleinen abgesackten, kothaltigen Eiterhöhlen. Darmserosa und Netz schmutzig grau, sind größtenteils flächenhaft miteinander verwachsen und zu dicken Klumpen verbacken, vorn und seitlich auch mit dem parietalen Peritonäalblatt, so daß eine freie Bauchhöhle nur an den wenigsten Stellen besteht. Diese Veränderungen erfüllen den ganzen Bauchraum, vom Zwerchfell bis zum kleinen Becken.

Beim Versuch, die Verwachsungen zu lösen, treten — soweit nicht die Darmwand einreißt — vielfach zundrige mißfarbene Massen und schmutzig graugelber Eiter hervor (in ihm schwimmen in spärlicher Menge graugelbe Körnchen). Im aufsteigenden Kolon sitzen äußerlich einzelne bis markstückgroße Defekte mit zerfetzten Rändern, durch die auf leichten Druck weicher Kot hindurchtritt. Zahlreicher sind im Kolon und über das Ileum verstreut Ulzera, die von außen etwa trichterförmig bis in die inneren Wandschichten reichen, jedoch ohne Totalperforation. Das Zökum ist durchlöchert; sein unteres Ende und der Wurmfortsatz fehlen, sind auch in den umgebenden kothaltigen Eitermassen nicht aufzufinden. Überall da, wo eitrige oder mehr seröse Flüssigkeit hervortritt, finden sich die erwähnten spärlichen Körnchen.

Allenthalben das Bild des stetig und weit vorgeschrittenen Prozesses: kein Herd steht isoliert da: eine Narbe oder ein schmaler rauhwandiger, durchbluteter Gang verbindet ihn mit andern Erkrankungsstellen von ähnlichem Aussehen. So läßt sich eine fortlaufende Kette über große Strecken hin verfolgen.

Ein häufig wiederkehrendes Bild ist dieses: eine größere glatte, dicke grauweiße Narbe bedeckt die Serosafläche; nach Inzision tritt in den tieferen Schichten ein Abszeß oder eine Höhle mit nekrotischer Wand zutage, in schrägem Verlauf, mit kleinen Seitengängen; Muskularis schmal durchbrochen, Submukosa hochgradig verdickt, phlegmonös oder schwielig, gelb gesprenkelt. Mukosa in knapp 5-Pfennigstück-großem Umfange leicht erhaben, schwarzgrau, unverletzt; ihre Falten nahezu verstrichen. Nur an den wenigsten Stellen, dort wo im aufsteigenden Kolon die Löcher sitzen, ist auch die Schleimhaut ulzeriert und trägt dann mißfarbige zerfetzte Geschwürsränder. Das erstgenannte Bild der buckelig vorgewölbten, intakten Mukosa überwiegt aber bei weitem. Und wie klaffende Geschwüre fast durchgehend fehlen, so fehlen Schleimhautnarben gänzlich: herdweise Dunkelgraufärbung und Faltenabglättung; mehr läßt sich makroskopisch nicht entdecken.

So ist das Verhalten der Darmwand außen und innen ein ganz verschiedenes: dort Verwachsungen, Abszesse, Nekrosen, Schwielen, Blutungen, hier recht geringfügige und gleichförmige Veränderungen.

Die beschriebenen Farben-, Konsistenz- und Gestaltabweichungen des Bauchfells im Verein mit der Zähflüssigkeit, Transparenz, grauweißen Farbe des Exsudates und den darin enthaltenen grauen und gelben Körnchen kennzeichneten die Zerstörung als aktinomykotisch. Und diese Diagnose wurde bestätigt durch die mikroskopische Untersuchung des frischen Materials, der Körnchen. Im Zentrum ein feines Fadengeflecht, Fettkörnchen, an der Peripherie hellglänzende, glasige Gebilde von Keulengestalt nebst Leukozyten. Die Fäden färben sich nach der Gramschen Methode.

Auf ein neuerdings wiederholt betontes Vorkommen im aktinomykotischen Granulationsgewebe ist nachher am Formalinmaterial untersucht worden, mit positivem Ergebnis: auf das massenhafte Auftreten doppeltbrechender Substanz.

Die Leber ist normal groß, blaß und zeigt bis auf näher zu beschreibende Abschnitte normale Oberfläche und Konsistenz. Die Kapsel ist mäßig verdickt, durch flächenhafte Adhäsionen an der Unterfläche mehrfach mit dem Kolon und Duodenum verwachsen.

An der Oberfläche des Organs liegen zerstreut unter der Kapsel einige durchscheinende grauweiße und gelbe, ein wenig vorragende rundliche Herde von Linsen- bis Kirschgröße. Ihre Konsistenz ist vermindert, um so mehr je größer der Herd, an den größten bis zu teigiger Beschaffenheit herab. Hier fällt zugleich auf, daß feine grauweiße Septen den Herd durchziehen, so daß eine wabige Struktur entsteht. Die feinsten der netzartig gespannten Septen sind sehr zart, die größeren sind derb und glänzen sehnig. Die eingelagerten Felder werden ausgefüllt von grau- bis goldgelbem Inhalt oder sind leer bis auf einen schmalen, zartgekörnten Saum. Je kleiner der Herd, um so unschärfer das Maschenwerk; die kleinsten erscheinen homogen. Gefäße und Gallengänge an der Porta hepatis und abwärts o. B. Pfortader frei von Thromben. An der Unterfläche der Leber liegen, nahe dem Hilus, mehrere graugelbe, umschriebene Herde, deren bedeutendster kleinapfelgroß, von derber Kapsel überzogen, teigig beschaffen ist und halbkugelig vorspringt. Beim Einschneiden entleert sich eine teils bröcklige, teils zähflüssige, graugelbe, körnerhaltige Masse. Geringe Reste bleiben zurück und haften der Wand als flottierende, morsche Fetzen an. Das angrenzende Organewebe ist mäßig komprimiert.

Ein mannigfaltiges Bild liefert der Durchschnitt durch das ganze Organ: das im ganzen schon blutarme Parenchym grenzt mehrfach ohne scharfe Scheidung an äußerst anämische Abschnitte mit noch erhaltener Azinuszeichnung. Regellos im Organewebe verstreut liegen zahlreiche rundliche oder längliche graugelbe Bezirke von derber, teigiger oder flüssiger Beschaffenheit und wechselnder Größe, bis zum Umfang eines kleinen Apfels. Bevorzugt ist dabei die untere Organ-

hälfte. Keine makroskopisch wahrnehmbare bindegewebige Abkapselung: allseitig dringen kurze, plumpe, fingerförmige Ausläufer in das Parenchym vor.

Auffallende Veränderungen bietet das intrahepatische Pfortadersystem dar: war der Hauptstamm frei von jeder Veränderung, so sind dagegen die eröffneten Innenäste fast durchweg erweitert und mit einem der Gefäßwand anhaftenden Inhalt gefüllt, den die gleichen Merkmale auszeichnen wie die frei im Parenchym gelegenen Herde. Auch hier legt sich ein gelber Saum der Wand fest an, während das Zentrum mehr grau und durchscheinend aussieht und beim Einschneiden leicht herausfällt. Desgleichen tritt auch in diesen intravaskulären Herden bei zunehmendem Gefäßkaliber der wabige Bau hervor. Daneben einzelne Obliterationen durch Thrombenorganisation. Die Lebervenen sind frei.

Die mesenterialen und retroperitonäalen Lymphdrüsen liegen schwer entwirrbar in und hinter den dichten Peritonäalverwachsungen und Ulzerationen. Sie sind mäßig vergrößert, etwas weicher als normal. Einzelne von ihnen zeigen auf dem Durchschnitt ganz kleine, erweichte grauweiße Herde, die beim Versuche, sie mit dem Messer herauszuheben, leicht zerfließen. Auf eine Freilegung intraabdominaler Lymphbahnen wird, als aussichtslos in dem Chaos, verzichtet.

So mußte denn auch die Frage offen bleiben, ob die im Schnittpräparat nachweisbaren Aktinomyceskolonien einzelner Lymphdrüsen als Metastasen zu gelten haben oder als einfache fortgeleitete Infektionen.

Das Material zur mikroskopischen Untersuchung wurde nach Formalinhärtung mit Zelloidin durchtränkt. Die Färbungen erfolgten mit Hämatoxylin-Eosin, van Gieson, zum größten Teile mit Eisenhämatoxylin (Benda) - Gram. Daneben wurde mit Vorteil die von Benda gerade für Aktinomykose lebhaft empfohlene Methode von Levaditi angewandt. Es ließen sich in den versilberten Präparaten die Bazillenformen des Pilzes im Eiter besonders reichlich nachweisen, viel reichlicher als in Gram - Schnitten.

Vorweg sei bemerkt, daß der Befund von Drusen in den erkrankten Organen spärlich war und oft erst nach Durchmusterung größerer Schnittreihen ein Pilzherd sich fand. Zumeist wird ja von einem massenhaften Auftreten von Pilzkolonien im Schnitt berichtet. Ob hier der sehr chronische Verlauf der Krankheit als Grund zu gelten hat, bleibt fraglich. Gegen den technischen Einwand, daß vielleicht Drusen herausgefallen seien, spricht die Lückenlosigkeit der Schnitte.

Um mit dem wahrscheinlich zuerst erkrankten Organ zu beginnen, dem Zökum, so entspricht den makroskopisch hochgradigen Zerstörungen (Defekt der unteren Hälfte und des Wurmfortsatzes, Ulzeration der Defektränder, mißfarbige Wand) das mikroskopische Bild. Alle Wand-schichten sind äußerst stark entzündet und ulzeriert. Schleimhaut und Submukosa durchzogen von Abszessen und Nekrosen; größere und kleinste Inseln, meist kernhaltiger Zellkomplexe, liegen im Darmlumen zerstreut; auch die Muskularis und Subserosa sind von Eitermassen und Nekrosen durchsetzt, so sehr, daß die Schichtstruktur stellenweise fast verschwindet; und ausgedehnte Eiterungen liegen an der Stelle der Serosa. Pilze fehlen im Zökum. Während in diesem Darmabschnitt die ursprüngliche Wandstruktur nur noch andeutungsweise vorhanden ist, bleibt doch im übrigen Dickdarm trotz ausgedehnter Veränderungen überall der histologische Bau noch deutlich gewahrt. Im Dünndarm sind im Vergleich zum Kolon die nach innen gerichteten Wanddurchbrüche spärlich; jedoch sind qualitative Unterschiede dabei nicht festzustellen: wo eine Durchsetzung der Darmwand erfolgt, geschieht sie unter demselben unten zu schildernden Bilde. Am Jejunum-Ileum überwiegt eben die rein subseröse Flächenausbreitung gegenüber dem Fortschreiten in die inneren Schichten, und dem entspricht der häufig wiederkehrende Befund von Abszessen, Nekrosen, Blutungen in der Subserosa ohne Beteiligung der Muskularis und der Innenschichten.

Entsprechend dem makroskopischen Verhalten am Kolon liegen im Dickdarm zwar auch vorwiegend flächenhaft ausgebreitete, subperitonäale Herde vor, mehr umschrieben oder auch langgestreckt und in fortlaufendem Zuge. Daneben aber auch zahlreiche verschieden weite Gänge in schräg nach innen gerichtetem Verlaufe, mit Detritus und spärlichen Drusen gefüllt. Dabei läßt sich, wie erwähnt, die ursprüngliche Wandstruktur immer noch erkennen, sei es, daß der schräge Kanal einen phlegmonösen Mantel trägt und die Wandschichten auseinanderdrängt, sei es, daß die Schichten an umschriebener Stelle durch Abszesse ersetzt sind, bis auf die stets erhaltene Muskularis. Immer haben solche Abszesse nur kleinen Umfang, so daß neben ihnen im Gesichtsfelde noch gut erhaltenes Gewebe hervortritt. Ihren Rand begrenzen außen Hyperämie, kleine Blutungen, lebhaft Zellanhäufung. Vereinzelt treten statt solcher fortgeschrittenen Veränderungen nur längsverlaufende feine, subperitonäale Narben hervor, ohne besondere Merkmale. Sie sind sehr in der Minderheit gegenüber den frischeren Krankheitsvorgängen, die gerade hier in der Subserosa zu den umfänglichsten Gewebsveränderungen führen, zumeist langgestreckten Abszessen. Von der subserösen Haupttrichtung abzweigend geben Seitenausläufer schräg hinauf gegen die oberen Wandschichten, während der Hauptgang selbst nicht selten nach flächenhaftem Verlaufe ins Peritonäum zurückkehrt.

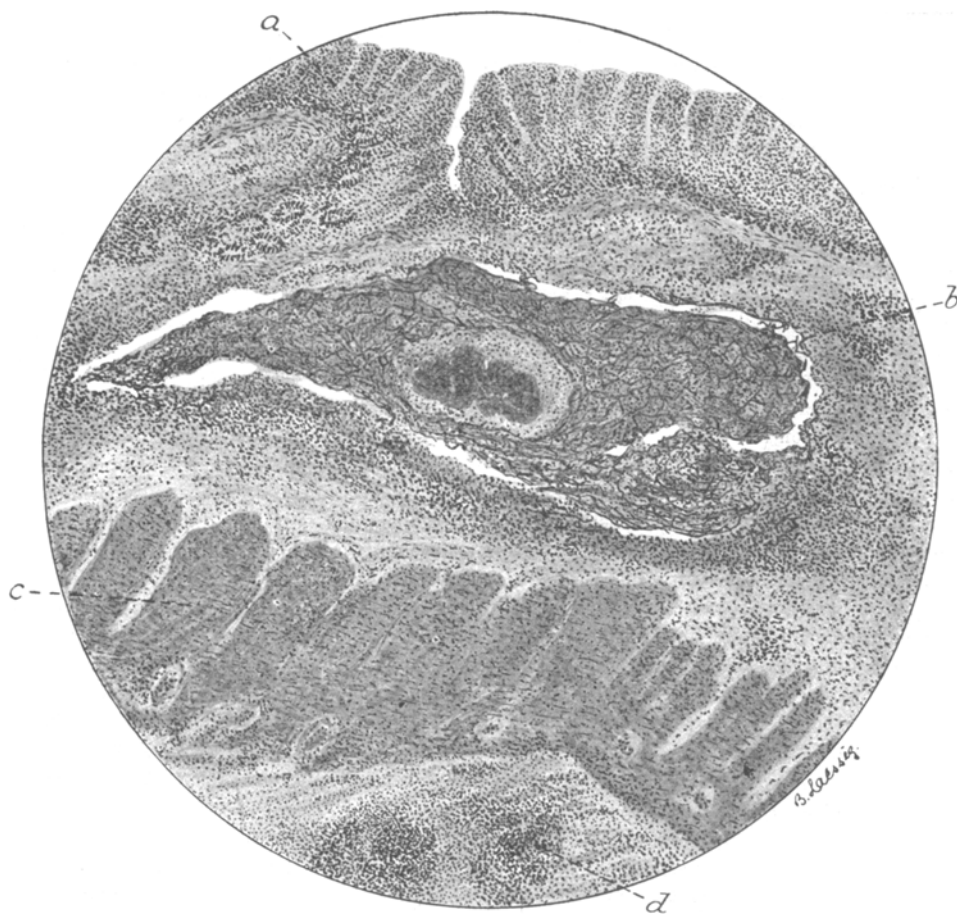
Am stärksten befallen ist nächst der Subserosa die Submukosa, nächst ihr die intermuskuläre Zone. Die Submukosa zeigt ein ähnliches Verhalten wie die erstgenannte Schicht mit dem Unterschiede, daß in ihr der erkrankte Bezirk kleiner ist. Auch hier finden sich alle Altersstufen: Abszesse, Phlegmonen und kleine Blutungen wechseln mit Nekrosen und feinen Narben, wobei die Nekrosen immer nur wenig ausgedehnt und ohne eigentümliche Merkmale sind.

An den Stellen frischerer Veränderungen ist die Schichtdicke außerordentlich vermehrt; auch hier liegen zahlreiche längsverlaufende und schräg aufsteigende Gänge, die nur zum geringen Teil mit Pilzelementen gefüllt sind. Nur vereinzelt finden sich isolierte Abszesse und Infiltrate; schmale Gänge verbinden sie zumeist und bilden so eine subseröse Kette aktinomykotischer Herde, während nur spärliche Verbindungsgänge zu den gleichgearteten submukösen Erkrankungsbezirken hinführen. Denn als wirksamer Schutzwall steht einem schrankenlosen Vordringen des Pilzes die Muskularis entgegen: bis scharf an die äußere Muskularis reichen die aufsteigenden subperitonäalen Zerstörungen heran. Hier machen sie entweder Halt und endigen blind oder sie ändern die Richtung, ziehen eine Strecke weit an der Muskelaußenfläche entlang und durchbrechen die Muskularis schmal, nur die äußere, was häufig geschieht, oder beide Schichten zugleich. Es folgt dann die Ausbreitung in der Submukosa. Dem weiteren Vordringen zum Lumen hin steht als zweite muskuläre Schranke die Muscularis mucosae entgegen. Ausgedehnte submuköse Abszesse liegen ihr an und buckeln sie vor; zum Durchbruch kommt es nur an den wenigsten Stellen; wo das aber eintritt, da geschieht es auch hier in Form eines ganz schmalen Durchtrittes. Im Gegensatz zu den spärlichen Narben in Subserosa und Submukosa überwiegt in den beiden Muskelgruppen die Narbenbildung gegenüber dem Bestehenbleiben von Abszessen und Fisteln.

In den Fällen, in denen nicht beide Muskellagen, sondern nur die Längsschicht durchbrochen ist, folgt ausgedehnte Abszedierung und Phlegmonenbildung in der intermuskulären Zone, von gleichem Charakter wie die ober- und unterhalb gelegenen Krankheitsherde und ein mächtiges Auseinanderweichen beider Lamellen.

Entsprechend dem häufig wiederkehrenden Verhältnis: krankhafte Veränderung bis hinauf zur Muscularis mucosae als der oberen Grenze, bei unversehrtem Eitphel und Tunica propria, sitzt die Schleimhaut zumeist unverletzt über einer hochgradig erkrankten Darmwand. Wo sie makroskopisch leicht erhaben und schwarzblau aussah, da zeigt das mikroskopische Bild sie emporgehoben durch einen kleinen Abszeß oder ein Infiltrat; die Schleimhaut etwas abgeflacht, die Krypten verkürzt; Gefäßdilataion und kleine Blutungen in der Tunica propria. Nur an den wenigsten Stellen durchsetzt ein aktinomykotischer Gang die Mukosa, wobei die Defektränder glatt sind oder zackig und unterminiert. Narben der Schleimhaut fehlen.

Immer kehrt die schräge Richtung des die Wand durchsetzenden aktinomykotischen Gewebeszuges wieder und überall ein übereinstimmendes Bild in den Altersverschiedenheiten der befallenen Schichten. Je weiter von außen nach innen, desto frischer die Veränderungen. Und damit steht auch der wechselnde Befund an den Pilzkolonien nicht im Widerspruch, wenn nämlich die kolbenumgebenen Drusen als die älteren, mehr oder weniger inaktivierten, die kleineren, fadenreichen, von wenigen oder keinen Keulen umringten, als junge, entwicklungsfähige Elemente



a. Mucosa. b. submuköser Abszeß mit Aktinomyzesdrusen. c. Innere Muskularis.
d. intermuskulärer Abszeß.

gelten dürfen. In den Außenschichten der Wand sitzen vereinzelte Keulenformen neben vielen zerstreuten, kolbenfreien Drusen; innen umschriebene, abgekapselte Kolonien, in deren Umgebung nur hier und da ein einzelner Faden zu sehen ist. Vom Peritonäum her kämen also die Erreger, würden nach dieser Auffassung günstigenfalls bis zur Submukosa vordringen und hier stationär werden. Daß sich subserös neben den alten auch junge Formen finden und überhaupt mehr Pilzelemente als in den inneren Schichten, spricht wohl auch dafür, daß auf der Peritonäalseite das Depot der Erreger gesucht werden darf, von wo sie, vielleicht in Schüben, vordringen. Wäre das Umgekehrte der Fall, so müßte man doch irgendwo einmal vom submukösen Herde ausgehende

Drusen finden, statt daß dieses Verhältnis nirgends vorlag und der innere Herd ganz abgeschlossen war, umgeben von Keulen und von jungem Bindegewebe. Die außerordentliche Chronizität dieser Infektion erschwert ja die Beurteilung des mutmaßlichen Alters der Veränderungen. Narben sind spärlich, es überwiegen Abszesse; besonders tritt in der Submukosa der eitrige Charakter in den Vordergrund. Ein in der Submukosa häufig wiederkehrendes Bild ist dieses: um eine große, wie plattgedrückt ovale oder auch rundliche Druse mit zirkulärer Kolbenschiicht zieht sich ein schmaler heller Hof, darin vereinzelt kurze, solide und sporenhaltige Fäden, einzelne große Leukozyten, die teilweise zwischen den Keulen liegen, wie eingekeilt, geringe Mengen feinkörniger Massen; weiterhin im Kreise herum breite Ringe von dichtgedrängten Lymphozyten, einigen epitheloiden Zellen und multinukleären Leukozyten; am weitesten peripherisch größere runde und ovale Zellen mit großem, bläschenförmigen Kern. Die Grenzen zwischen diesen einzelnen Zonen sind nicht scharf. In keinem Schnitte fanden sich Riesenzellen, die ja von andern bei Aktinomykose vielfach beobachtet worden sind. Die äußerste Begrenzung des Herdes bildet junges Bindegewebe in Form spindliger Zellen mit vereinzelt Faserzügen, mäßig durchsetzt von Rundzellen. Injektion der umliegenden Gefäße. An derart umgrenzten Abschnitten breiten sich fast nirgends von der Druse abgelöste Fäden in die weitere Umgebung hin aus. Sie machen vielmehr Halt am Bindegewebsring. Höchstens liegt in der Nähe ein vereinzelter Keim als kurzer Faden oder in Kokkenform. Bisweilen besteht in diesem Ring eine Lücke, durch die hindurch der zentrale Pilzherd mit benachbarten Phlegmonen und Abszessen in Verbindung steht, die vereinzelt Fäden oder auch kleine Tochterkolonien enthalten. Gelegentlich liegt im Zentrum eines solchen submukös abgekapselten Herdes eine kleine Druse, die zunächst aus einem kleinen Kreise von Keulen zu bestehen scheint nebst vereinzelt abseits liegenden Kolben. Erst die Betrachtung mit Immersionslinse zeigt im Zentrum wenige lange Fäden, die hohl sind, breit, sporenhaltig, ohne Wurzelgeflecht und Keimlager. Je fester die bindegewebige Abgrenzung, also die Ausschaltung des Pilzes, um so reichlicher ist die Keulenbildung, um so spärlicher das zentrale Fadenwerk und die peripherischen Fadenausstrahlungen. Je reiner eitrig und lockerer das Gefüge der wirksamen Reaktion, um so dichter das Fadennetz, um so lebhafter die Ausbreitung der Fäden und Sporen in die Umgebung. Dies Verhältnis überwiegt in der Subserosa gegenüber der Abkapselung, die dort nur spärlich auftritt. Sporen- und stäbchentragende Leukozyten sind ganz vereinzelt.

Überall bestätigen sich die B o s t r ö m schen Sätze *: „Wo der Aktinomyzespilz vegetiert, ist eine Entzündung vorhanden, welche zur Erweichung und Verflüssigung des Gewebes führt, und „wenn ein Aktinomyzesherd ausschließlich aus Granulations- und Bindegewebe besteht, so ist der zentral gelegene Pilz abgestorben oder im Absterben begriffen“. In allen erkrankten Organen überwog die Form hohler, sporentragender gegen die der soliden Fäden. Eine Herdverkalkung trat nur in einzelnen nach L e v a d i t i behandelten Darmschnitten hervor.

In der Leber liegen vielfache runde und ovale Abszesse von wechselnder Größe, mitunter gruppenweise, getrennt durch schmale Züge zusammengedrückten Lebergewebes. Die Herde liegen im Parenchym wie im interstitiellen Gewebe, dessen Ausbreitungsrichtung sie sich anschließen, wobei sie eine gestreckte oder gewundene Form annehmen. Eine bindegewebige Abszeßkapsel fehlt oder ist sehr schmal; größtenteils grenzt der Eiterherd unmittelbar ans Organparenchym unter starker Kompression der nächstgelegenen Leberzellreihen. Innerhalb der Pfortaderäste einige pilzhaltige weiße Blutkörperchen zu finden, wie im Darne, gelang nicht. Die Zahl der Pilzkolonien in der Leber ist noch bedeutend geringer als im Darne, dabei die Drusen größer, die Tochterkolonien spärlich, die Keulenbildung mäßig ausgeprägt. Vielfach bilden sie um das zentrale Fadenwerk einen geschlossenen Ring. Allerdings ist hierbei zu erinnern an B o s t r ö m s Zurechtstellung: es kann ein Kalottenschnitt vorliegen, und der Verbindungsgang mit Nachbarherden ist nur zufällig nicht im Schnitt getroffen. Kein ausgedehntes Weiterwuchern von Fäden in die Umgebung (Lymphdrüsen). Es muß zweifelhaft bleiben, ob die in mehreren retroperitonäalen und mesenterialen Lymphdrüsen vorhandenen Pilzkolonien durch unmittelbares Übergreifen vom

Peritonäum entstanden zu denken sind oder als echte Lymphgefäßembolien. Zentraler Herd einzelner Drusen innerhalb unversehrter Follikel spricht nicht durchaus für Lymphheinfuhr.

Die befallenen Lymphdrüsen sind vergrößert, ihre Kapsel und die Septen verdickt, stellenweise infiltriert. Das Mark ist verbreitert, vielfach von kleinen Abszessen durchsetzt, dabei meist pilzfrei. Es liegt hier ein ähnliches Verhalten vor wie im Darme: neben größeren Einzelherden, die indessen hinter den bisher beschriebenen wesentlich zurückstehen, viele kleine, versprengte Kolonien, hintereinander aufgereiht, ohne derbe Bindegewebskapsel. Die Fäden sind ganz kurz, fast nur Sporen- und Bazillenformen, sehr wenig keulenhaltige Drusen; Vordringen isolierter Sporen und Stäbchen in die Nachbarschaft. Selten finden sich kleine, von einem dichten Keulerring umschlossene Drusen, in denen Fäden kaum noch zu erkennen sind; das Zentrum, ganz fein gekörnt, nahezu homogen, enthält dann eine Gram-positive dunkle Masse, an deren Peripherie noch hier und da ein breiter, kurzer, hohler und sporenhaltiger Faden hervortritt. Solche kleinen, kolbenartigen Drusen liegen isoliert, von Bindegewebe umgrenzt.

Um die Behauptung zu begründen, daß es sich hier um eine Aktinomykose des Peritonäums als Grundkrankheit handle, seien die Charakteristika des vorliegenden Falles den Merkmalen der gewöhnlichen Form von Bauchaktinomykose — der Strahlenpilzkrankung des Darmes — gegenübergestellt. In den beschriebenen Beobachtungen handelt es sich meist um eine ausgebreitete Darmulzeration mit Durchbruch und örtlicher Abszedierung intra- oder extraperitonäal oder um das Bild eines wachsenden soliden Tumors. Ansiedlungsort beidemal vorzugsweise zökal. So die häufig wiederkehrenden Formen der primären Darminfektion durch Strahlenpilz. Selten tritt eine Blutinfektion hinzu, Metastasierung in die Leber oder, nach Einbruch in die Vena hepatica, darüber hinaus in die Lunge, oder aber der Prozeß schreitet retroperitonäal fort bis an die Nieren (besonders die rechte), wobei ein wohlkennbarer Weg vom Orte der primären Infektion bis zur Stelle der sekundären Erkrankung hinleitet. An Zahl stehen hinter dieser Gruppe sehr zurück die Fälle sekundärer Darmerkrankung, vermittelt durch Embolie aus der primär aktinomykotisch infizierten Lunge. Und ebenfalls sind ganz vereinzelt jene Fälle, die die dritte von Israel¹⁶ genannte mögliche Entstehungsursache von Intestinalaktinomykose darstellen: unmittelbare Fortleitung der Erkrankung von der Nachbarschaft auf den Verdauungskanal. Bis auf die embolisch entstandenen Formen gleichen sich die übrigen Erkrankungsarten im großen darin, daß fast immer im Vordergrunde eine umschriebene Darmwand- und Peritonäalerkrankung stand. Und hierin eben weicht die vorliegende Beobachtung ab: das Bauchfell ist der eigentliche Krankheitsherd; in ihm nistet, zerstört und wuchert der Pilz. Was von der Darminnenwand aus von ihm zu sehen ist, sind nur Seitenausläufer; die Ausbreitungsrichtung liegt intra- und subperitonäal. So überwiegen denn auch schon im Leben die Zeichen chronischer Bauchfellentzündung. Wohl muß, da eine Fortleitung von primärer Hautaktinomykose höchstwahrscheinlich auszuschließen ist, weil weder anamnestisch vorhanden noch anatomisch nachweisbar, der Verdauungskanal als Eintrittsort und erste Ansiedlung des Pilzes gelten. Indessen stellt er nur die Durchgangsstation dar, allerdings eine stark

miterkrankte: der Wurmfortsatz fehlt, ebenso das distale Blinddarmstück; das proximale ist durchlöchert und zerfetzt.

Wenn auch nicht mit gleicher Bestimmtheit wie in den zahlreichen Fällen zökal lokalisierter Aktinomykose, so doch mit großer Wahrscheinlichkeit darf hierher der Ausgang verlegt werden, nicht nur auf Grund der Erfahrungstatsache, daß fast ausnahmslos in dieser Gegend der Prozeß beginnt, sondern auch mit Rücksicht auf das anatomische Bild. Denn soweit völlige Darmdurchbrüche an anderer Stelle sich fanden, zeigten sie ein Verhalten, das nicht als Pilzwanderung von innen nach außen gedeutet werden konnte. Davon ist unten zu berichten.

Entschieden zu berücksichtigen war die vielfach beobachtete Tatsache, daß nach Aktinomyzesdurchbruch die Schleimhaut glatt ausheilen kann, die tieferen Schichten unter zarten, übersehbaren Narben, daß also die Stelle des Wand-einbruches dem Auge leicht verborgen bleibt, während andere auffallende Durchbrüche mit Blutung und Abszedierung sich als jüngeren Datums erweisen.

Auf vernarbte Stellen ist die Darminnenwand untersucht worden; sie fanden sich nicht. In gleicher Weise negativ muß auch der Nachweis versucht werden, daß die vorhandenen Darmperforationen die Richtung Peritonäum—Mukosa zeigten, nicht umgekehrt.

Das von B o s t r ö m ⁸ an einem Falle beschriebene Zeichen für den Durchbruch von außen nach innen war hier höchstens angedeutet: kleine Fistelöffnung mit schlaffen, unterminierten Rändern; Schleimhaut in größerer Ausdehnung nekrotisch, Darmwand, besonders die Muskularis, ins Lumen vorgedrängt.

Im vorliegenden Falle fehlt also der zwingende Beweis; die Zökalgegend tritt hier eben nicht als zweifelloses Krankheitszentrum scharf hervor, nicht strahlt der Prozeß von hier aus. Um das zu erkennen, bedürfte es doch noch gesunderer Serosaabschnitte, wo normales Gewebe vom kranken gut geschieden ist. Hier liegt ein total erkranktes Organ vor, das allenthalben Nekrosen und Abszesse trägt; keine schrittweise Abstufung. In dem Verhalten, daß von einer Eingangspforte nachträglich nichts mehr zu entdecken sein kann, ähnelt dieser Pilz dem Tuberkelbazillus, wie ja auch in einigen anderen Eigentümlichkeiten. Es sei nur erinnert an einen Fall von B o l l i n g e r ⁷: Hirnaktinomykose, höchstwahrscheinlich ausgegangen vom unverletzten Darmkanal; und dem gegenüber an den Befund tuberkulöser Lymphome der Mesenterialdrüsen bei scheinbar unversehrter Darmschleimhaut, oder an das gelegentliche Auftreten von Miliartuberkulose des Bauchfells bei Leberzirrhose, ebenfalls bei anscheinend intakter Mukosa.

Auf die vielfachen Analogien der Aktinomykose mit Tuberkulose sowie mit Skrophulose, Syphilis, Rotz und bösartigen Neubildungen zu achten, lehrte bekanntlich schon B o l l i n g e r ⁷.

Die Frage nach etwaiger Speziesverschiedenheit, wie sie von manchen (B r u n n e r ¹⁰) auch für den Aktinomyzespilz angenommen werden, muß unberührt bleiben.

Leichter zu erledigen als die Frage nach der ersten Lokalisation im Darm ist die, ob es sich überhaupt um eine primäre Intestinalaktinomykose handle. Nichts spricht für einen embolischen Ursprung (Lunge, Pleura, Mediastinum sind frei), nichts, wie schon oben erwähnt, für Fortleitung von einem Nachbarherd (Haut, Muskeln, Knochen). Bleibt also eine Primärerkrankung des Darmes. Über die Art ihres Zustandekommens fehlen hier wie in fast allen solchen Fällen anamnestiche und anatomische Anhaltspunkte: eine Getreidegranne, ein Zahn oder sonstiges pilzbeladenes Vehikel war nicht zu entdecken. Vorausgegangene Darm-erkrankungen als bodenbereitende Prozesse wie Typhus, Dysenterie, Enteritis konnten weder anamnestisch noch autoptisch festgestellt werden; eine Appendizitis fehlte anamnestisch (bei der Sektion existierten keine Spuren eines Wurmfortsatzes mehr). Ebenso wenig fanden sich chronische Ulzera tuberkulöser oder syphilitischer Natur, desgleichen fehlen Angaben über ein vorausgegangenes äußeres Trauma.

Übrigens würde auch eine positive Auskunft letzter Art das Verständnis für die Entstehungsart der Krankheit nur bedingt bereichern. Verlangt man dabei auch nicht durchaus Angaben über Symptome von Darmschleimhautverletzung (die hätten ja geringfügig und unmerklich sein können), so kann doch die Angabe, daß ein Trauma der Erkrankung vorausgegangen sei, nur dann befriedigen, wenn man einen spitzigen pilztragenden Körper im Innern vermutet. Diese Voraussetzung bleibt unentbehrlich, weil der Aktinomyzespilz nach den Beobachtungen des genannten Hilfsmittels bedarf, um in Schleimhäute einzudringen (vgl. die Ergebnisse der Versuche mit Fütterungsaktinomykose und die mit Fütterungstuberkulose). Hierin liegt eine wichtige Wesensverschiedenheit gegenüber dem Tuberkelbazillus. Als sonstige Abweichung muß im vorliegenden Falle die Eigentümlichkeit gelten, von der peritonäalen Ausbreitung vielfach zurück ins Darm-lumen durchzubrechen. Dort, bei der Tuberkulose, gewöhnlich multiple kleine flache oder auch ausgedehnte, sehr selten perforierende Geschwüre der Innenwand, kleine Knötchen an der Außenfläche, in Lymphbahnen; hier: vielfache kleine Einbrüche von außen nach innen. Geschwüre der Mukosa, soweit überhaupt vorhanden, klein; dagegen eine mächtige Entwicklung im Peritonäum und in den mittleren Darmwandschichten.

Von der Innenseite aus betrachtet besteht immerhin eine gewisse Ähnlichkeit beider Infektionsprozesse; das Bild der Serosaveränderungen aber ist kaum mit einer der bekannten Formen von Peritonäaltuberkulose zu vergleichen. Ausgedehnte feste, fast unlösliche Adhäsionen, abgesackte eitrige Exsudate, Kottfisteln können das Produkt des einen wie des andern Erregers sein, nicht aber die Verbreitungsart im Gewebe. Nekrotische Gänge, fortlaufende Kanäle vom Aussehen eines Madenganges, z. T. besetzt mit gelben und graugelben Körnchen, mit anliegenden kleinen Hämorrhagien, zähflüssigen Abszessen oder feinen Narben in der Umgebung: dies bunte Bild fehlt der tuberkulösen Peritonitis doch stets. Am

wenigsten charakteristisch war im vorliegenden Falle vielleicht die Beschaffenheit des Eiters im Peritonäum: er war dünnflüssig, ähnlich dem tuberkulösen, und enthielt nur sehr spärliche Körnchen. Das erklärt es, warum klinisch keine sichere Diagnose gestellt worden war. Gewisse Verschiedenheiten zeigen die beiden Krankheiten ferner in der Verbreitung: die Aktinomykose schreitet, im Gegensatz zur Tuberkulose, vorwiegend kontinuierlich fort und wählt dabei den Lymphweg so selten, daß diese Ausbreitungsart, schon Bollinger⁷ und Israel¹⁶ bekannt, von Boström⁸ geleugnet wurde. Daß sie jedoch sicher vorkommt, haben neuere Beobachtungen (Kashiwamura¹⁹, Benda⁵, Zehbe³² u. a.) bestätigt. Über den Lymphdrüsenbefund im vorliegenden Falle ist oben berichtet worden.

Ebenfalls selten im Vergleich zur Tuberkulose verbreitet sich die Aktinomykose auf dem Blutwege. Fälle wie der zitierte von Bollinger⁷, von Israel¹⁶, Benda⁵, Wrede³¹, gehören zu den Seltenheiten. Damit vergleiche man die Häufigkeit hämatogener Miliartuberkulose der Leber bei Darmtuberkulose!

Kommt es aber zur Blutverschleppung in die Leber, wie hier, so entstehen mehrfache große Abszesse (die in unserm Falle den pylephlebitischen glichen beim ersten Anblick); bei der Tuberkulose hingegen entstehen die zahllosen, kleinen, kaum sichtbaren Herde von homogenem Aussehen. Zahlreich sind, makroskopisch wie mikroskopisch, die trennenden Merkmale. Hier sollte nur das herausgehoben werden, was im vorliegenden Falle zur Diagnose: Aktinomykose führte und was die wichtigste chronische Bauchhöhleninfektion ausschließen ließ.

Die andern, der Strahlenpilzerkrankung oft ähnelnden Infektionen konnten aus den genannten positiven Zeichen für Aktinomykose ebenfalls ausgeschaltet werden.

Hält man an der Annahme einer primären Zökalaktinomykose fest, so bleibt zu entscheiden, ob nicht auch die andern Geschwüre und Wanderkrankungen von innen aus entstanden zu denken sind. Bei der Betrachtung des Darmes von der Innenseite konnten tatsächlich Zweifel darüber bestehen, welche der drei von Israel¹⁶ geprägten Formen aktinomykotischer Darminfektion vorliege. Eine vom Lumen ausgegangene Erkrankung mit glatter Heilung der Schleimhaut nach erfolgter Perforation ließ sich nicht ausschließen. Im mikroskopischen Bericht ist angeführt, was gegen die Ausbreitungsart spricht und für ein von außen nach innen gerichtetes Vordringen des Pilzes. Ebenso gut konnte das Bild durch mykotische Embolisierung der Darmgefäße entstanden sein. Denn durch hämorrhagische Infarzierung der Mukosa und Submukosa entsteht nach Israel die schwarzblaue Farbe der in das Lumen hineinragenden Erhabenheiten, deren Oberfläche nachträglich ulzerieren kann und weiterhin diphtherisch verschorfen. Maßgebend für embolische Herkunft gegenüber primärer Infektion sei der Befund rein submuköser hämorrhagisch infarzierter Knoten unter einer unversehrten Schleimhaut. Auch dies Bild gleicht dem Aussehen der Darminnenwand des vorliegenden Falles in mehreren Punkten. Vollendete Durchbrüche fehlten ja fast ganz und andererseits

fand sich auch hier submukös ein kleiner Herd, teils rein hämorrhagisch, teils Eiter und Körnchen enthaltend, blutig imbibiert.

Als unterscheidend gegen primäre Darminfektion hebt B r u n n e r¹⁰ hervor das Auftreten multipler Herde. Die fanden sich ja im beschriebenen Falle und doch läßt sich hier eine embolische Entstehung ausschließen: das arterielle Gefäßsystem und die Lungen waren frei, die abführenden Gefäße frei bis auf die intrahepatischen Pfortaderverzweigungen.

So dürfte denn als die wahrscheinlichste Annahme diese gelten: primäre Schleimhauterkrankung, Durchbruch höchstwahrscheinlich am Zökum, peritonäale Ausbreitung mit Perforationen zum Darmlumen hin.

Die übrigen Erkrankungsherde in der Wand wären dann als fortgeleitet anzusehen, als dritte der drei von I s r a e l¹⁶ genannten Entstehungsmöglichkeiten, fortgeleitet von dem allgemein erkrankten Peritonäum.

Der Form nach konnte es sich nur um die „destruierende parenchymatöse fortschreitende“ Erkrankung (I s r a e l) handeln mit Rücksicht auf die hochgradigen Zerstörungen der Zökalgegend, keinesfalls um die seltne Form der nicht destruierenden Oberflächenerkrankung (Fall von C h i a r i¹¹). Anschließend seien gleich einige bakteriologische Fragen erörtert. Zur Frage der Mischinfektion ist zu bemerken, daß in keinem Präparat sich begleitende Bakterien gefunden haben, die etwa als die eigentlichen Erreger der ausgedehnten Eiterungen anzusehen wären. Daß bei derartigen Gewebszerstörungen leicht Mischinfektionen zur Aktinomykose hinzutreten können, ist selbstverständlich. Nur darf bezweifelt werden, daß jede Eiterung das Werk begleitender Eiterkokken sei, wie das von manchen behauptet worden ist. B r u n n e r¹⁰ sagt, es käme — häufig als Polyinfektion — zur heterochronen Mischinfektion, da den Fäkalbakterien die Tür nunmehr offenstände. Und zwar sollen Streptokokken und *Bacterium coli* überwiegen, Staphylokokken und Pneumokokken weniger häufig sein; nächst dem einige Gasbildner und anaerobe Bakterien.

Wenn im vorliegenden Falle auch keine Kulturen angelegt worden sind, mithin eine Begleitwirkung anderer Mikroorganismen bakteriologisch nicht sicher auszuschließen ist, so konnten doch G r a m positive Kokken der genannten Arten im Schnitt ausgeschlossen werden und, andererseits lag eine Gasbildung im Gewebe nicht vor.

Hier ist auch ein von B o s t r ö m⁸ betonter Umstand hervorzuheben: daß nämlich bei andern durch Mikroorganismen hervorgerufenen Krankheiten die Pilze im Blute oder doch innerhalb der Gewebe diffus, locker oder gar nicht aneinander gefügt sind, hier dagegen in Verbänden auftreten. Wo im vorliegenden Falle der Erreger in Kokkenform erschien, bestand letzteres Kriterium stets, neben anderen Merkmalen.

Auf die noch heute strittige Frage nach der Herkunft der Keulen soll nicht eingegangen werden. Wer sie für Produkte von anliegenden Leukozyten hält,

muß nachweisen, daß sie anderer Natur sind als die auch in Kulturen auftretenden Gebilde, was in der Tat behauptet wird (Benda⁵). Und wer — wie die meisten — sicher ist, sie als Produkte der Fäden und ihrer Hüllen ansehen zu dürfen, wird Selbsttäuschungen vielleicht nicht immer entgehen können; je nach der Einstellung der Mikrometerschraube läßt sich hier genau das Gegenteil beweisen. Mir jedenfalls ging es so, daß ich einmal den Faden in den Kolben hinein verfolgen konnte und ein andermal ihn erst scheinbar hineingelangen und bei gelindem Weiterdrehen wieder daneben sich hinauswinden und frei zwischen Kolben endigen sah.

Zusammenfassend ist zu sagen, daß eine äußerst chronisch verlaufende Erkrankung vorliegt mit Abszedierung, wenig Vernarbung und Verkalkung. Die Zahl der Pilze im ganzen gering: im Darmkanal sind sie noch relativ zahlreich in der Subserosa, spärlich in der Submukosa. In ersterer Schicht sind sie kleiner; neben Keulenformen noch mehrfache, vielleicht als Neuinfektion aufzufassende fadenreiche kleine Kolonien, zerstreut, oft in Zügen. Dagegen in der Submukosa ausschließlich Keulenformen und größere Individuen, fadenarm.

In der Leber überwiegen bei weitem die Keulenformen. Bedürfte die längst bekannte Tatsache, daß die Größe einer Kolonie nicht mit ihrem Alter übereinstimmt, weiterer Bestätigung, so könnte hier auf das Verhalten der Pilze in der Leber und im Darme hingewiesen werden: am größten sind die Leberherde. Und doch wird niemand in ihnen die ältesten Individuen sehen.

Literatur.

1. Afanassjew, Petersb. med. Wschr. 1888. — 2. Aschoff, Berl. klin. Wschr. 1895. — 3. Balack, Inaug.-Diss. Leipzig 1893. — 4. Barth, D. med. Wschr. 1889, S. 179. u. D. med. Wschr. 1890, S. 742. — 5. Benda, D. med. Wschr. 1900, Vereinsbeil. S. 70. — 6. Biren-Hirschfeld, Eulenburs Realenzyklop. 3. Aufl. Bd. 1. — 7. Bollinger, Ztbl. f. d. med. Wiss. 1877, Nr. 27 u. Münch. med. Wschr. 1887, Nr. 41. — 8. Boström, Beiträge z. path. Anat. Bd. 9, H. 1 u. Verh. d. Kongr. f. inn. Med. zu Wiesbaden, 1885. — 9. Braatz, Petersb. med. Wschr. 1888, S. 120. — 10. Brunner, D. Chir. 1907, Lief. 46 e. — 11. Chiari, Prager med. Wschr. 1884 u. D. med. Wschr. 1899, S. 263. — 12. Grill, Beitr. z. klin. Chir. 1895, Bd. 13. — 13. Helferich, Münch. med. Wschr. 1890, Nr. 29. — 14. Herz, Ztbl. f. d. Grenzgeb. d. Med. u. Chir. Bd. 3, Nr. 14. — 15. Illich Beitrag zur Kenntnis der Aktinomykose. Wien 1882. — 16. I. Israel, Virch. Arch. Bd. 74 u. Bd. 78 S. 421 u. Klin. Beiträge z. Kenntnis der Aktinomykose des Menschen. Berlin 1885, bei Hirschwald. — 17. O. Israel, Virch. Arch. Bd. 95 u. Ztbl. f. d. med. Wiss. 1886. — 18. Jones, Ztbl. f. Bakt. u. Parasitenk. 1895, I. — 19. Kashiwamura, Virch. Arch. Bd. 171, S. 257. — 20. Koraniy, Nothnagel Bd. 5, S. 80 ff. — 21. Krischenski, Arch. f. exper. Path. u. Pharmak. Bd. 26. — 22. Langhans, Korbl. f. Schweizer Ärzte 1888, S. 329. — 23. Leser, D. med. Wschr. 1889, S. 469. — 24. Merkel, Kongreßreferat im Ztbl. f. allg. Path. 1909. — 25. Moosbrugger, Beiträge z. klin. Chir. 1886, Bd. 2. — 26. Petroff, Berl. klin. Wschr. 1888, S. 541 ff. — 27. Poncet et Berard, Traité clinique de l'actinomyose humaine etc. Paris 1898. — 28. Ponfick, Die Aktinomykose des Menschen, eine neue Infektionskrankheit. Berlin 1882, bei Hirschwald. — 29. Risel, Kongreßreferat im Ztbl. f. allg. Path. 1909. — 30. Wolf u. Israel, D. med. Wschr. 1890, S. 247. — 31. Wrede, Chirurgenkongreß, Verh. 1906. — 32. Zehbe, Inaug.-Diss. Leipzig 1906. — 33. Zemann, Wiener med. Jahrb. 1883. H. 4.